Milli Nevrologiya jurnalı 1 (17) 2020, səh. 68-73 https://doi.org/10.61788/njn.v1i20.10

PRAKTİK HƏKİMƏ KÖMƏK | В ПОМОЩЬ ПРАКТИЧЕСКОМУ ДОКТОРУ | HELP TO THE PRACTICAL DOCTOR

ПОЛЬЗА ДИАГНОСТИЧЕСКИХ МЕТОДОВ ИССЛЕДОВАНИЯ ДЛЯ ОЦЕНКИ СИМПТОМОВ БОЛИ ПРИ ЗАБОЛЕВАНИЯХ ВИСОЧНО-НИЖНЕЧЕЛЮСТНОГО СУСТАВА

Али-заде Д.К.*

Центральная Клиническая Больница, отделение диагностической радиологии, Баку, Азербайджан

Причины возникновения боли в области височно-нижнечелюстного сустава (ВНЧС) и проекции жевательных мышц не могут быть выявлены только с помощью клинического обследования. В данной обзорной статье освещается связь между болевой симптоматикой, внутренними нарушениями ВНЧС, а также сопутствующими изменениями, что определяется методами компьютерной томографии (КТ) и магнитно-резонансной томографии (МРТ).

Ключевые слова: височно-нижнечелюстной сустав, боль в области височно-нижнечелюстного сустава, компьютерная томография, магнитно-резонансная томография.

Височно-нижнечелюстной сустав (ВНЧС) – двустороннее свободноподвижное сочленение между мыщелком нижней челюсти и чешуйчатой частью височной кости на основании черепа [1]. Этот сустав относится к самым используемым суставам организма человека и способен на одновременное двустороннее движение нижней челюсти [2]. Компоненты ВНЧС часто подвергаются ремоделированию и адаптационной перестройке. Заболевания ВНЧС вызывают структурные изменения и функциональные нарушения [2]. Боль является самым частым симптомом при нарушениях ВНЧС. Зачастую, симптомы проявляются диффузной миалгией, артралгией, головной болью, оталгией, болями в шейном отделе позвоночника [3, 4]. Пациенты с жалобами на боли такого рода направляются к специалистам разных профилей, в том числе к отоларингологам. Для постановки диагноза при заболеваниях ВНЧС необходим тщательно собранный анамнез и физикальное обследование. Помимо этого, методы диагностической визуализации ВНЧС позволяют оценить целостность и функциональность сустава, определить степень заболевания, а также оценить и задокументировать эффективность уже проведенного лечения [5]. Компьютерная томография (КТ) и магнитно-резонансная томография (МРТ) являются полезными методами для диагностики пациентов с нарушениями ВНЧС, особенно для выявления остеодегенеративных изменений, позиции и конфигурации диска, воспалительных патологических изменений, наличия выпота в суставе, отека костного мозга. Этот обзор сфокусирован на характеристике диагностических находок при различных проявлениях болевых симптомов у пациентов с нарушениями ВНЧС.

Боль, связанная с внутренними нарушениями в суставе. Суставной диск представляет собой двояковогнутую фиброзно-хрящевую структуру. Внутренние нарушения ВНЧС возникают при патологическом взаимоотношении между суставным диском, мыщелком нижней челюсти, а также суставным бугорком, что нарушает скользящие движения в суставе [6]. Согласно Wilkes [7] и Al-Moraissi [8] внутренние нарушения ВНЧС проходят 5 стадий. Ранняя стадия (Стадия 1), при которой пациенты жалуются на специфические звуки при открывании и закрывании рта. На этой стадии боли и дисфункции нет. Ранняя промежуточная стадия внутреннего нарушения (Стадия 2) проявляется специфическими кликами в суставе, эпизодической блокировкой и преходящей болью. Промежуточная стадия (Стадия 3) проявляется ограничением открывания рта, девиацией челюсти во время открывания рта на пораженную сторону и болью в пораженном суставе. Эта стадия характеризуется острым возникновением симптомов. Поздняя промежуточная стадия (Стадия 4) характеризуется ограничением открывания рта и различной степени болью. Для описания этой стадии применяется термин – хронический блок. В позднюю стадию (Стадия 5) выявляются прогрессирующие дегенеративные изменения сустава, что клинически проявляется крепитацией и скре-

*e-mail: jamila_alizade@yahoo.com

жетанием, эпизодическими или продолжительными болями и функциональными трудностями.

В случае, если специалист на основании клинического обследования не может предположить позицию диска, прибегают к магнитно-резонансной томографии [9]. Изменение позиции диска считается главным фактором, приводящим к развитию механической травмы/ микротравмы и вторичных воспалительных изменений в суставе [10]. Многие исследователи отмечают, что передняя дислокация диска (ПДД) является основным источником возникновения болей в суставе [11]. Основываясь на исследованиях Sano et al. [12] большинство асимптоматических пациентов имеют нормально расположенный диск, но у одной трети этих пациентов выявляется ПДД. Некоторые публикации указывают, что не всегда ПДД обязательно вызывает боли в области ВНЧС [13, 14].

Кинематическое МРТ исследование ВНЧС при внутренних нарушениях дают информацию о подвижности суставного диска и мыщелка, редукции диска, топографических изменениях в отношении между диском и мыщелком на различных этапах открывания рта [15, 16] (рис. 1 и 2).

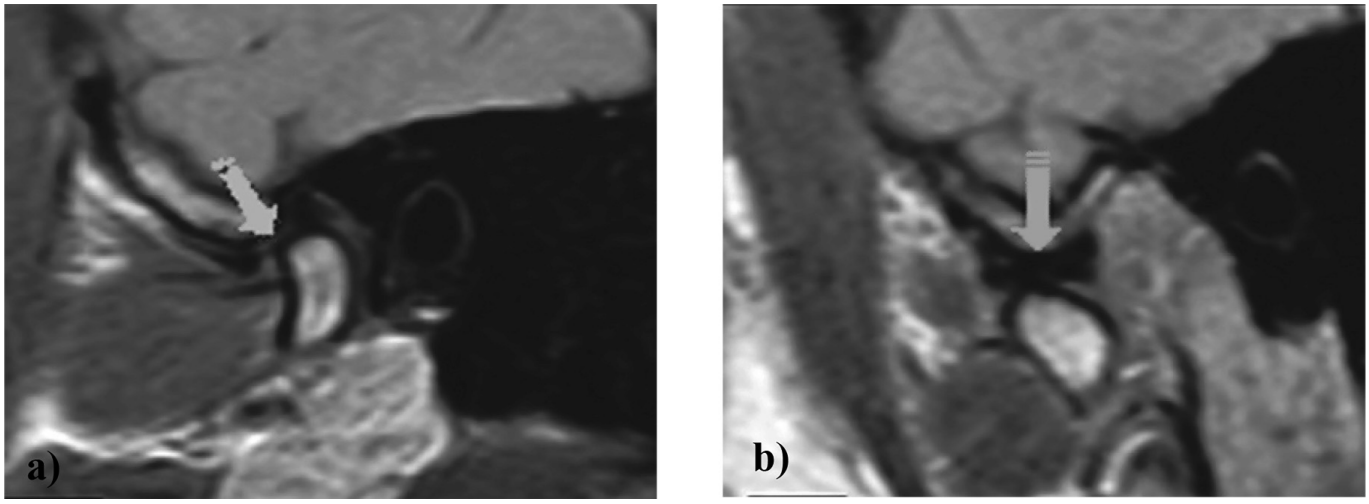

Рис. 1. МРТ ВНЧС в сагиттальной проекции. Стрелка указывает на нормальное положение диска в положении закрытого (a) и открытого (b) рта.

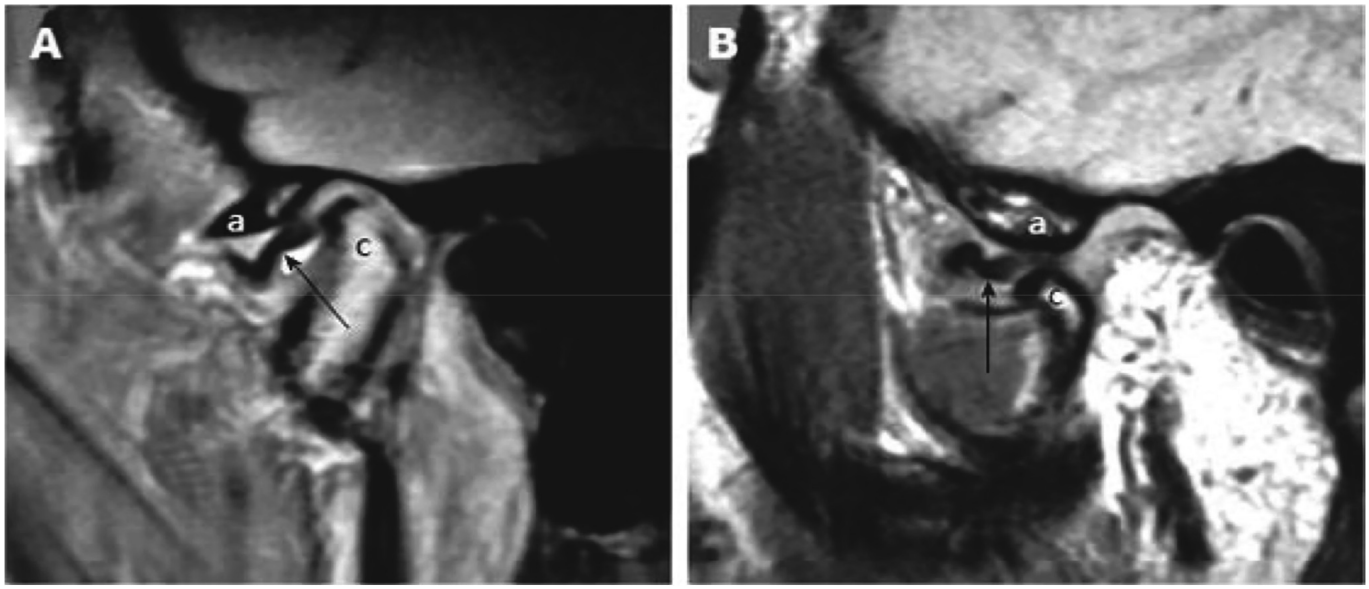

Рис. 2. МРТ ВНЧС в сагиттальной проекции. Передняя дислокация диска ВНЧС без редукции:
a) в положении закрытого рта стрелка указывает на суставной диск, расположенный кпереди от мыщелка нижней челюсти (c)
b) в положении открытого рта стрелка указывает на суставной диск, расположенный кпереди от мыщелка нижней челюсти (c)

Боль, связанная с выпотом в сустав. Суставной выпот определяется скоплением жидкости в суставе, что проявляется гиперинтенсивным сигналом в режиме T2 WI магнитно-резонасной томографии и ассоциируется с воспалительным ответом [17]. Многие исследователи сообщали о связи между суставным выпотом и болью в суставе [6]. Значительный выпот наблюдался в суставах с усилением внутрисуставных болей при ПДД без редукции [18]. Предполагается, что концентрация молекулярных маркеров в синовиальной жидкости, таких как общий белок, проинфламматорные цитокины, оксид азота, простаноиды, сератонин, брадикинин и нейропептиды повышены в суставах с суставной болью, смещением диска и остеоартрозом. Следовательно, выпот в суставах может отражать внутрисуставной воспалительный статус ВНЧС (рис. 3).

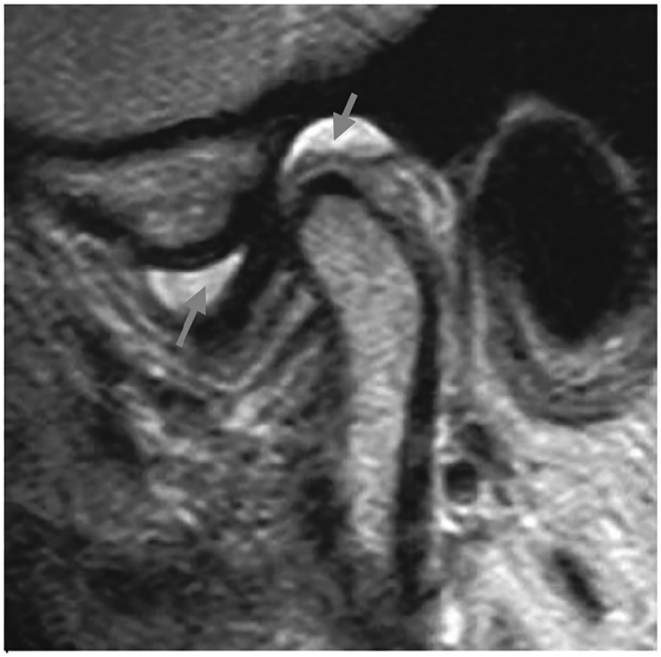

Рис. 3. МРТ ВНЧС в сагиттальной проекции. Стрелка указывает на выпот в полость сустава.

Боль, связанная с патологией костного мозга. МР проявления изменений костного мозга включают в себя отек и остеонекроз. Отек костного мозга и остеонекроз определяются пониженным сигналом в режиме T1 WI или PD, повышенным сигналом от T2 WI, и соответственно понижением сигнала в всех перечисленных режимах сканирования (паттерн склероза) [19] (рис. 4). Sano et al. [20] определили, что в суставах с отеком костного мозга мыщелка нижней челюсти более острая боль, чем в суставах с остеонекрозом. Паттерн отека костного мозга может быть предвестником развития остеонекроза [21].

Рис. 4. МРТ ВНЧС, сагиттальные T1-WI изображения в положении закрытого рта выявляют снижение сигнала субхондрального костного мозга (стрелка).

Боль связанная с остеоартритом и дегенеративными изменениями в суставе. Дегенеративные костные изменения более часто обнаруживаются в мыщелке нижней челюсти, чем в сусавной ямке и суставном возвышении и характеризуются развитием патологических изменений в кости (эрозии, остеофиты, деформация) и адаптивных изменений кости (маргинальная пролиферация, уплощение, вогнутость, склероз и субхордральные кисты [22-24] (рис. 5). Эти аномалии считаются радиологическими признаками остеоартрита и как правило обнаруживаются в суставах с длительной передней дислокацией диска без редукции [22].

Методы визуализации, такие как компьютерная томография (КТ) [25, 26], конусная компьютерная томография [24] и МРТ [22, 27] широко использовались для диагностики дегенеративных изменений сустава. Конусная компьютерная томография по сравнении с КТ использует меньшую лучевую нагрузку. Наоборот, существует слабая корреляция между костными изменениями в мыщелках нижней челюсти, включая патологические изменения в костях, адаптивные изменения в костях и/или ремоделирование и болевые симптомы при ОА ВНЧС [27, 28].

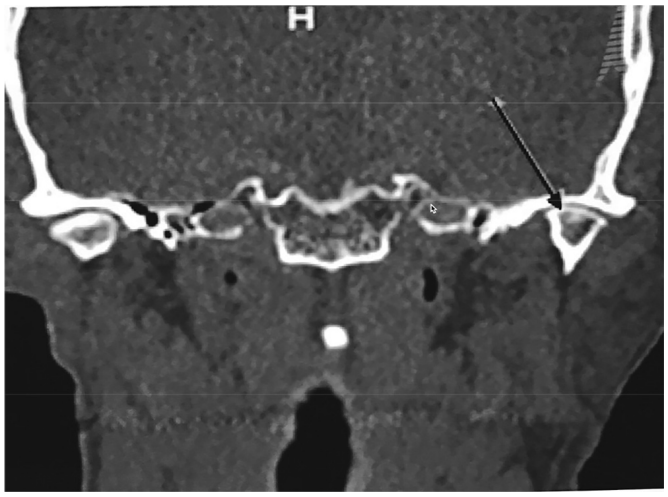

Рис. 5. КТ ВНЧС, корональный срез. Стрелкой указано сужение суставной щели и умеренная грибовидная деформация головки мыщелкового отростка нижней челюсти слева.

Боль, связанная с миозитом и мышечным отеком. Миофациальная и мышечная боль очень часто проявляют себя и обусловлены отеком в мышцах, механическим нарушением в мышечных волокнах и соединительной ткани, воспалительным процессам в мышечных волокнах и/или мембранах. При МРТ исследовании можно выявить изменение интенсивности сигнала от жевательных мышц при стискивании зубов, при воспалительном процессе с использованием режима T2 FSE WI [29] (рис. 6).

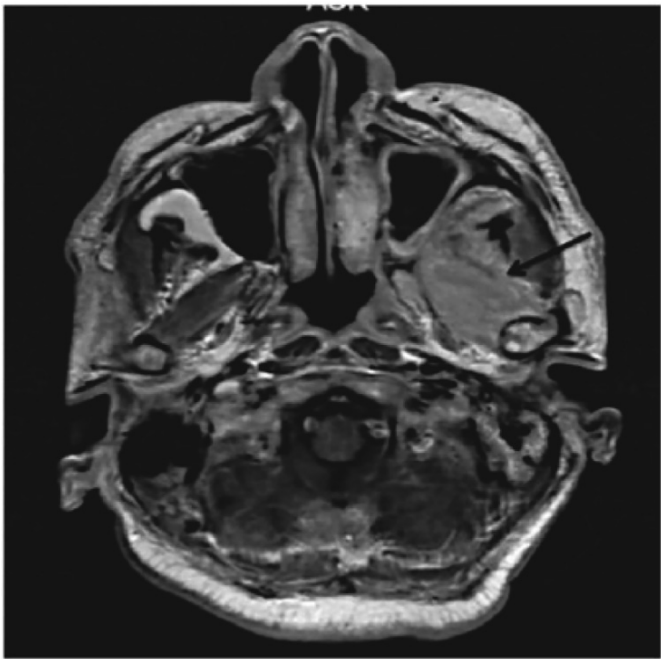

Рис. 6. МРТ ВНЧС, аксиальная проекция, стрелка указывает на выраженный отек латеральной крыловидной мышцы.

Орофациальная боль, связанная с воспалительным процессом и вовлечением новообразований. МРТ и КТ исследование позволяют точно оценить взаимосвязь между жевательными мышечными пространствами и ВНЧС, а также окружающими структурами, такими как околоушная железа, основание черепа и парафарингеальное пространство [30]. Поражение ввиду опухоли, воспалительные заболевания в области головы и шеи трудно диагностировать из-за их глубокого расположения и наличия имитирующих поражения ВНЧС или других болевых ощущений орофациальной области [31] (рис. 7). Врачам-стоматологам следует рассмотреть и нечастые причины, такие как доброкачественные и злокачественные опухоли, инфекционные или воспалительные заболевания, когда пациенты испытывают усиление боли, ограничения движений и, в конечном счете, не реагируют на лечение надлежащим образом [32].

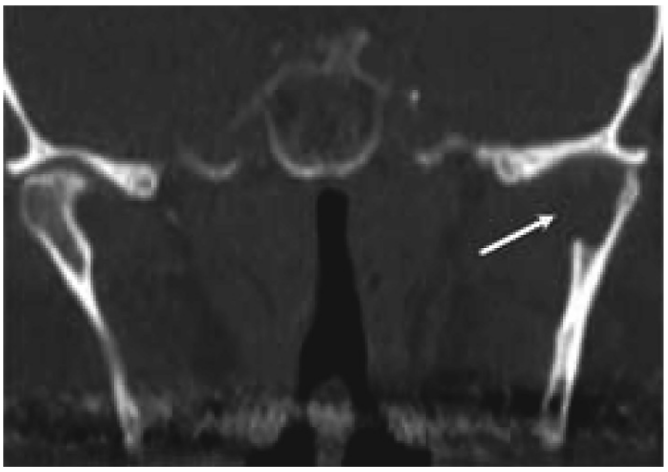

Рис. 7. КТ ВНЧС, корональная проекция. Стрелка указывает на остеолитическую деструкцию головки левого мыщелка нижней челюсти.

Вывод. Анамнез и физикальное обследование выявляют нарушение в суставной части височно-нижнечелюстной области [33, 34]. Тем не менее, методы диагностической визуализации ВНЧС позволяют определить степень вовлеченности компонентов сустава, функциональное взаимоотношение между ними подтверждает степень прогрессирования данного заболевания, дают оценку результатов лечения [34]. Это необходимо в случае травмы, при окклюзионных изменениях, ограничениях открывания рта, наличие специфических шумов от сустава, системных заболеваний, инфекций и безрезультатного консервативного лечения [35].

ЛИТЕРАТУРА – ƏDƏBİYYAT – REFERENCES

1. Mahl CRW, Silveira MW. Diagnóstico por imagens da articula¸cão temporomandibular: técnicas e indica¸cões. JBA. 2002;2: 327-32.
2. Ferraz Júnior AML, Guimarães JP, Ferreira LA. Técnicas de obten¸cão de imagens da articula¸cão temporomandibular. In: Guimarães JP, Ferreira LA, editors. Atlas de diagnóstico por imaginologia das desordens temporomandibulares. Juiz de Fora: Editora UFJF; 2012. p. 28-66.
3. C¸akir-Özkan N, Sarikaya B, Erkorkmaz U, Aktürk Y. Ultrasonographic evaluation of disc displacement of the temporomandibular joint compared with magnetic resonance imaging. J Oral Maxillofac Surg. 2010;68:1075-80.
4. Ferreira LA, Oliveira RG, Guimarães JP, Carvalho ACP, Paula MVQ. Laser acupuncture in patients with temporomandibular dysfunction: a randomized controlled trial. Lasers Med Sci. 2013;28:1549-58.
5. Leeuw R. Disfun¸cão temporomandibular. In: Leeuw R, editor. Dor orofacial. São Paulo: Quintessence; 2010. p. 129-204.
6. Emshoff R, Brandlmaier I, Bertram S, Rudisch A. Relative odds of temporomandibular joint pain as a function of magnetic resonance imaging findings of internal derangement, osteoarthrosis, effusion, and bone marrow edema. Oral Surg Oral Med Oral Pathol Oral Radiol Endod 2003;95:437—45.
7. Wilkes CH. Internal derangements of the temporomandibular joint. Pathological variations. Arch Otolaryngol Head Neck Surg 1989;115:469—77.
8. Al-Moraissi EA. Arthroscopy versus arthrocentesis in the management of internal derangement of the temporomandibular joint: a systematic review and meta-analysis. Int J Oral Max- illofac Surg 2015;44:104—12.
9. Park JW, Song HH, Roh HS, Kim YK, Lee JY. Correlation between clinical diagnosis based on RDC/TMD and MRI findings of TMJ internal derangement. Int J Oral Maxillofac Surg 2012;41:103—8.
10. Molinari F, Manicone P, Raffaelli L, Raffaelli R, Pir- ronti T, Bonomo L. Temporomandibular joint soft-tissue pathology, I: Disc abnormalities. Semin Ultrasound CT MR 2007;28:192—204.
11. Roh HS, Kim W, Kim YK, Lee JY. Relationships between disk displacement, joint effusion, and degenerative changes of the TMJ in TMD patients based on MRI findings. J Craniomaxillofac Surg 2012;40:283—6.
12. Sano T, Yamamoto M, Okano T, Gokan T, Westesson PL. Common abnormalities in temporomandibular joint imaging. Curr Probl Diagn Radiol 2004;33:16—24.
13. Lopes SL, Costa AL, Cruz AD, Li LM, de Almeida SM. Clinical and MRI investigation of temporomandibular joint in major depressed patients. Dentomaxillofac Radiol 2012;41:316—22.
14. Vieira-Queiroz I, Gomes Torres MG, de Oliveira-Santos C, Flores Campos PS, Crusoé-Rebello IM. Biometric parameters of the temporomandibular joint and association with disc displacement and pain: a magnetic resonance imaging study. Int J Oral Maxillofac Surg 2013;42:765—70.
15. Molinari F, Gentile L, Manicone P, Ursini R, Raffaelli L, Stefanetti M, et al. Interobserver variability of dynamic MR imaging of the temporomandibular joint. Radiol Med 2011;116:1303—12.
16. Lin WC, Lo CP, Chiang IC, Hsu CC, Hsu WL, Liu DW, et al. The use of pseudo-dynamic magnetic resonance imaging for evaluating the relationship between temporomandibular joint anterior disc displacement and joint pain. Int J Oral Maxillofac Surg 2012;41:1501—4.
17. Moen K, Hellem S, Geitung JT, Skartveit L. A practical approach to interpretation of MRI of the temporomandibular joint. Acta Radiol 2010;51:1021—7.
18. Yamamoto M, Sano T, Okano T. Magnetic resonance evidence of joint fluid with temporomandibular joint disorders. J Comput Assist Tomogr 2003;27:694—8.
19. Yajima A, Sano T, Otonari-Yamamoto M, Otonari T, Ohkubo M, Harada T, et al. MR evidence of characteristics in symptomatic osteoarthritis of the temporomandibular joint: increased sig- nal intensity ratio on proton density-weighted images of bone marrow in the mandibular condyle. Cranio 2007;25:250—6.
20. Sano T, Westesson PL, Yamamoto M, Okano T. Differences in temporomandibular joint pain and age distribution between marrow edema and osteonecrosis in the mandibular condyle. Cranio 2004;22:283—8.
21. Fu KY, Li YW, Zhang ZK, Ma XC. Osteonecrosis of the mandibular condyle as a precursor to osteoarthrosis: a case report. Oral Surg Oral Med Oral Pathol Oral Radiol Endod 2009;107:e34—8.
22. Campos MI, Campos PS, Cangussu MC, Guimarães RC, Line SR. Analysis of magnetic resonance imaging characteristics and pain in temporomandibular joints with and without degenerative changes of the condyle. Int J Oral Maxillofac Surg 2008;37:529—34.
23. Cho BH, Jung YH. Osteoarthritic changes and condylar positioning of the temporomandibular joint in Korean children and adolescents. Imaging Sci Dent 2012;42:169—74.
24. Talaat W, Al Bayatti S, Al Kawas S. CBCT analysis of bony changes associated with temporomandibular disorders. Cranio 2015;12, http://dx.doi.org/10.1179/2151090315Y. 0000000002.
25. Lim MJ, Lee JY. Computed tomographic study of the patterns of osteoarthritic change which occur on the mandibular condyle. J Craniomaxillofac Surg 2014;42:1897—902.
26. Cevidanes LH, Walker D, Schilling J, Sugai J, Giannobile W, Paniagua B, et al. 3D osteoarthritic changes in TMJ condylar morphology correlates with specific systemic and local biomarkers of disease. Osteoarthr Cartil 2014;22:1657—67.
27. Schmitter M, Essig M, Seneadza V, Balke Z, Schröder J, Rammelsberg P. Prevalence of clinical and radiographic signs of osteoarthrosis of the temporomandibular joint in an older persons community. Dentomaxillofac Radiol 2010;39:231—4
28. Palconet G, Ludlow JB, Tyndall DA, Lim PF. Correlating cone beam CT results with temporomandibular joint pain of osteoarthritic origin. Dentomaxillofac Radiol 2012;41:126—30.
29. Chikui T., Shiraishi T., Tokumori K., Inatomi D., Hatakenaka M., Yuasa K. Assessment of the sequential change of the masseter muscle by clenching: a quantitative analysis of T1, T2, and the signal intensity of the balanced steady-state free precession. Acta Radiol. 2010;51:669–678.
30. Scolozzi P., Becker M., Lombardi T. Mandibular condylar metastasis mimicking acute internal derangement of the tem-

poromandibular joint. J Can Dent Assoc. 2012;78:c77.
31. Singh S., Desai B., Laskin D. Metastatic melanoma misdiagnosed as a temporomandibular disorder: a case report and review of the literature. J Am Dent Assoc. 2014;145:1052–1057.
32. Kruse A.L., Luebbers H.T., Obwegeser J.A., Edelmann L., Graetz K.W. Temporomandibular disorders associated with metastasis to the temporomandibular joint: a review of the literature and 3 additional cases. Oral Surg Oral Med Oral Pathol Oral Radiol Endod. 2010;110:e21–e28.
33. Carrara SV, Conti PCR, Barbosa JS (2010) Termo do 1o consenso em disfunção temporomandibular e dor orofacial. Dent Press J Orthod.15: 114-120.
34. Liu F, Steinkeler A (2013) Epidemiology, diagnosis, and treatment of temporomandibular disorders. Dent Clin North Am 57: 465-479.
35. Hunter A, Kalathingal S (2013) Diagnostic imaging for temporomandibular disorders and orofacial pain. Dent Clin North Am 57: 405-418.)

XÜLASƏ

GİCGAH-ÇƏNƏ OYNAĞI XƏSTƏLİKLƏRİNDƏ AĞRI SİMPTOMLARINI QİYMƏTLƏNDİRMƏK ÜÇÜN DİAQNOSTİK TƏDQİQİAT METODLARINDAN İSTİFADƏ

Əli-zadə C.K.
Mərkəzi Klinik Xəstəxana, Diaqnosik Radiologiya şöbəsi, Baku, Azərbaycan

Gicgah-çənə oynağı (GÇO) və çeynəmə əzələlərinin ağrı səbəbləri yalnız klinik müayinə yolu ilə müəyyən edilə bilməz. Bu araşdırma, komputer tomoqrafiya (KT) və maqnit rezonans tomoqrafiyası (MRT) üsulu ilə təyin olunan ağrı simptomları və GÇO daxili dəyişikliklər, sinoviti, osteoartrit, sümük iliyi ödemi arasındakı əlaqəni vurğulayır.
Açar sözlər: gicgah-çənə oynağı, gicgah-çənə oynağının ağrı simptomatikası, komputer tomoqrafiya, maqnit-rezonans tomoqrafiya.

SUMMARY

THE USE OF DIAGNOSTIC RESEARCH METHODS TO ASSESS PAIN SYMPTOMS IN TEMPOROMANDIBULAR JOINT DISEASES

Ali-zada J.K.
Central Clinical Hospital, Department of Diagnostic Radiology, Baku, Azerbaijan

The causes of pain in the temporomandibular joint (TMJ) and the projection of the masticatory muscles cannot be identified only through clinical examination. This review article highlights the relationship between pain symptoms and internal TMJ disorders, joint effusion, osteoarthritis, bone marrow edema, as determined by computed tomography (CT) and magnetic resonance imaging (MRI).
Keywords: temporomandibular joint, temporomandibular joint pain, computed tomography, magnetic resonance imaging.

Redaksiyaya daxil olub: 02.02.2020
Çapa tövsiyə olunub: 02.03.2020
Rəyçi: t.ü.e.d. E.T.Əhmədov