https://doi.org/10.61788/njn.v1i17.18 Milli Nevrologiya Jurnalı, 2017 № 1 (11), 113-116

ХАРАКТЕРИСТИКА И ПРИМЕНЕНИЕ ДОПОЛНИТЕЛЬНОГО ФИКСИРУЮЩЕГО ОБОРУДОВАНИЯ ПРИ ШЕЙНОЙ ДИСКЭКТОМИИ

Этибарлы С.А., Гараев И.Д.*, Новрузов Э.Г., Набизаде Р.З.
Азербайджанский Медицинский Университет, кафедра нейрохирургии, Баку, Азербайджан

История проведения дискектомии на шейном уровне позвоночника имеет сравнительно недавний срок. Целью данной работы является: дать характеристику и обосновать использование дополнительных методов фиксации при дискогенной компрессии нервных элементов шейного отдела позвоночника. В современной спинальной нейрохирургии широкое применение, при проведении операций по поводу грыж межпозвонковых дисков шейного отдела позвоночника, получило размещение кейджей. Нами были использованы пластинки титанового состава ригидной (стабильной) и динамической разновидности. Из-за простоты применения и соблюдения внутренней фиксации в короткий период времени, данный способ обрел широкую популярность. Задняя фиксация латеральных структур применяются с нейтральной позиции, то есть не имеют способности к редукции, как и при тораколюмбальной фиксации.
Ключевые слова: позвоночный канал, шейный отдел, грыжа диска, спондилодез.

История проведения дискектомии на шейном уровне позвоночника имеет сравнительно недавний срок. Высокая подвижность данного отдела, а так же большой градиент разности в отношении размеров тел позвонков и межпозвонкового пространства побудило нейрохирургов к дополнительной фиксации позвонков шеи во время операции.

Целью данной работы является: дать характеристику и обосновать использование дополнительных методов фиксации при дискогенной компрессии нервных элементов шейного отдела позвоночника.

В современной спинальной нейрохирургии широкое применение, при проведении операций по поводу грыж межпозвонковых дисков шейного отдела позвоночника, получило размещение кейджей (рис. 1).

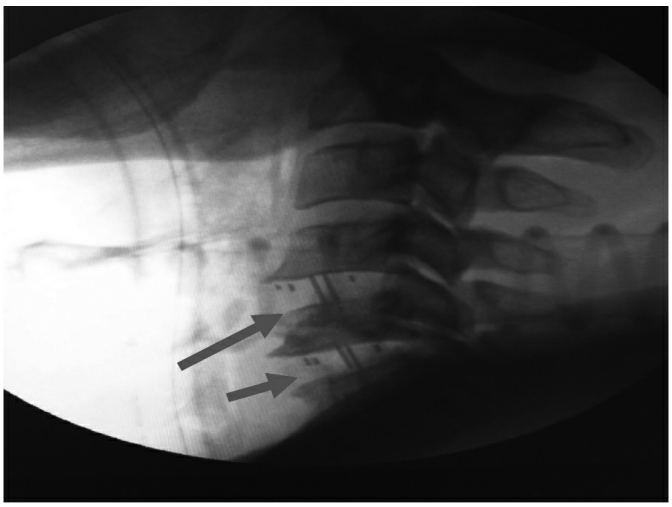

Рисунок 1. Применение кейджа при проведении операций

Основной целью применения подобных материалов является [8]:

1) образование искусственного сочленения между телами позвонков;

2) предотвращение сужения межпозвонкового пространства вследствие дегенеративных изменений соответствующего межпозвонкового диска;

3) сохранение физиологической высоты межпозвонкового отверстия (форамена);

4) ограничение патологической подвижности при аксиальных болях в шее, в связи с сегментарной нестабильностью соответствующих позвонков.

Немаловажное значение имеет так же правильный выбор размера кейджа. Так, восстановление высоты межпозвонкового промежутка должно обеспечить отсутствие давления, оказываемого задней продольной связкой, возникшая вследствие дегенерации диска, что в свою очередь, будет способствовать восстановлению анатомической позиции поверхностей суставных отростков друг относительно друга [4].

Системы передне-шейных металлических пластинок (anterior cervical plate systems). Подобные фиксирующие материалы получили широкое применение при удалении межпозвонковых дисков шейного отдела передним доступом, в особенности при передней декомпрессии спинного мозга (рис. 2).

*e-mail: ismayil_qarayev@rambler.ru

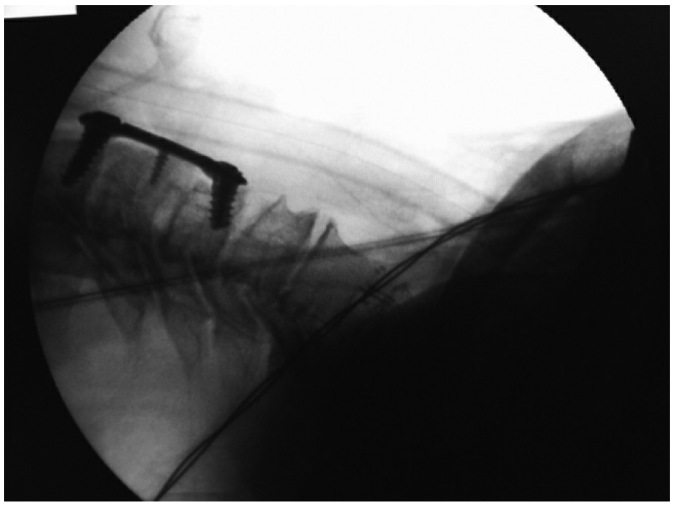

Рисунок 2. Использование титановой пластинки при передней декомпрессии спинного мозга

В зависимости от показаний, вышеуказанное можно использовать как на одном, так и на нескольких уровнях [3]. Кроме того, большинство нейрохирургов, с целью восстановления передних размеров высоты позвоночника на шейном уровне, дают преимущество употреблению кейджей, изготовленных из разных материалов, а так же аллопластов из костей таза (подвздошная) или малоберцовой кости. Что и сделало применение переднешейных фиксационных пластинок наиболее актуальным [5] (рис. 3).

Рисунок 3. Титановая пластинка для фиксации подвздошного аутотрансплантанта

Так как причиной шейной миелопатии является в основном компрессия передней поверхности спинного мозга, этот метод имеет преимущество перед задним доступом, из-за обеспечения более лучшей декомпрессии нервных элементов [9]. Очередным положительным фактором переднего доступа является отсутствие повреждающего воздействия на мышц задней поверхности шеи, что в свою очередь исключает риск развития послеоперационных болей и кифоза, возможных при заднем доступе. С первых же дней применения передне-шейные фиксации отличались легкостью применения, минимальностью осложнений, связанных с псевдоартрозом и костными аллопластами, уменьшением срока ношения корсета. Подобную систему шурупов и пластинок можно применять на уровнях от C2 до Th1 позвонков. Это обеспечит надежную стабильность и дальнейшее срастание костных структур при травмах шейных позвонков, патологических переломах, нестабильностях (спондилолистезах), многоуровневых дискектомиях и корпоректомиях [11]. К недостаткам данного метода можно отнести высокую стоимость оборудования, а так же формирование нароста фиксационной поверхности.

Нами были использованы пластинки титанового состава ригидной (стабильной) и динамической разновидности.

В случаях необходимости достижения стабилизации и обеспечения соответствующего построения, внедренных материалов, при многоуровневой корпоректомии на шейном отделе позвоночника, дополнительно применяют заднюю фиксацию.

Задняя фиксация латеральных структур шейных позвонков(mass lateralis ficsation). За весь срок внедрения задней фиксации шейных позвонков, их материалы претерпели достаточно изменений. За почти вековой период было применено множество способов обеспечения стабильности шеи. Задняя шейная неподвижная внутренняя фиксация может быть обеспечена за счет всего лишь задней фиксацией латеральных структур [1]. Из-за простоты применения и соблюдения внутренней фиксации в короткий период времени, данный способ обрел широкую популярность. Произведенные из титана части фиксирую-

щей системы, отличаются своей крепкостью (надежностью) стойкостью к коррозии, не способностью к образованию артерофактов при КТ и МРТ обследовании [2].

Системы фиксации латеральных структур шейных позвонков применяются для создания и сохранения клинической стабильности данного отдела позвоночника при многих патологиях. К ним можно отнести дегенеративные заболевания, проявления осложнений остеохондроза, травматические повреждения костных структур шеи. Задняя фиксация латеральных структур применяются с нейтральной позиции, то есть не имеют способности к редукции, как и при тораколюмбальной фиксации. Поэтому не следует забывать о редукции деформации до проведения стабилизации [7].

У определенной группы больных, не имеющих шейного лордоза или имеющие анормальную сегментарную подвижность (больные спондилезом) возникает высокий риск формирования кифоза после проведенной ламиноектомии. В этом случае одномоментное применение задней фиксации латеральных структур является обязательной. В итоге будет предотвращено формирование кифоза [6]. Если же произошло образование кифотической деформации (результат перенесенной травмы), то в этом случае для достижения максимальной редукции и стабилизации показан одномоментный и передний и задний подход [10].

ЛИТЕРАТУРА

1. Zileli M., Ozer F., Omurilik Cerrahisi, 2002
2.Apfelbaum,RI:Clinical experience with a new load-sharing anterior cervical plate.Proceedings from the 2nd International Mt.BANDAI Symposium for Neuroscience,October 2001,pp421-429.
3.Apfelbaum RI,Dailer AT,Barbera J:Clinical experience with a new load sharing anterior cervical plate.Presented at the 27th Annual Meeting of the Cervical Spine Research Society,December 1999,Seatle,WA
4.Brodke DS,Gollogly S,Alexander Mohr R,Nguyen BK,Dailey AT,Bachus AK:Dynamic cervical plates biomechanical evaluation of load sharing and stiffness.Spine 2001 Jun 15:26(12):1324-9.
5.Epstein N:Anterior approaches to cervical spondylosis and ossification of the posterior longitudinal ligament: review of operative technigue and assessment of multilevel circumferential procedures.Surg Neurology 2001:55(6):313-324.
6.Khoo LT,Kim A,Laich DT,Seisler F,Samudrala S:Anterior plating of cervical trauma:the effect of plate design on graft subsidence and the preservation of segmental lordosis.Presented at 2002 American Association of Neurological Surgeons Meeting,April 2002,Chicago,IL.
7.Gao Y, Liu M, Li T,Huang F, Tang Ti, Xiang Z. A meta-analys is comparing the results of cervical disc arthroplasty with discectomy and fusion. J Bone Joint surg Am 95: 555-61,2013
8.Grochulla F. Anterior cervical discectomy and fusion. Vieweg U, Grochulla F (eds).Manual of spine surgery.Springer verlag,Berlin:127-133,2012
9.Cho DY, Liau WR, Lee WY, Liu JT, Chiu JT, Sheu PC. Preliminary experience using a polyethere-therketone (PEEK) cage in the treatment of cervical disc disease. Neurosurgery 51: 1343-1350,2002.
10.Jenis LG, Kim DH,An HS.Cervical radiculopaty. Frymoyer JW,Wiesel SW(eds). The adult and pediatric spine.Volume 2. Lippincott Williams and Wilkins, Philadelphia:689-700,2004
11.Whitaker C, Hochschule SH (eds). Cervical degenerative disc disease. In The Pocket Spine. Quality Medical Publishing, Missouri: 61-80,2006

XÜLASƏ

BOYUN NAHİYYƏSİNDƏ DİSKEKTOMİYA ZAMANI ƏLAVƏ FİKSƏEDİCİ AVADANLIĞIN İSTİFADƏSİ VƏ XARAKTERİKTİKASI

Etibarlı S.A., Qarayev İ.C., Novruzov E.H., Nəbizadə R.Z.

Azərbaycan Tibb Universiteti, Neyrocərrahiyyə kafedrası, Bakı, Azərbaycan

Fəqərə sütunu boyun nahiyyəsində fiksəedici əməliyyatların aparılması son zamanların nailiyyətidir. Bu cür əməliyyatların icra olunmasının aktuallığı, boyun fəqərələrinin yüksək hərəkətliliyi və fəqərə cisimləri ilə fəqərəarası məsafə nisbəti qradiyentlərinin böyük olması ilə izahlanır. Hazırki elmi işin məqsədi onurğanın boyun nahiyyəsinin sinir elementlərinin diskogen kompressiyası zamnı, əlavə fiksəedici avadanlıqların istifadəsinin xarakteristikasını müəyyən edilməsidir. Müasir neyrocərrahiyyədə boyun fəqərəarası disk yırtıqları zamanı

keyclərdən (qəfəslərdən) geniş istifadı olunur. Bundan başqa ön boyun metal lövhə sistemləri və boyun fəqərələri lateral strukturlarının arxa fiksasiya əməliyyatları icra olunur. Bu cür fiksəedici sistemlərin titandan hazırlanması, onların möhkəmliyi, korroziyaya davamlılığı, kompyüter tomoqrafiya və maqnit rezonans tomoqrafiya müayinələri zamanı artıq kölgəliklər yaratmaması ilə xarakterizə olunur.
Açar sözlər: onurğa kanalı, boyun nahiyyəsi, disk yırtığı, spondilodez.

SUMMARY

THE CHARACTERISTIC AND USE OF THE PADDING FIXING EQUIPMENT AT CERVICAL DISCECTOMY

Etibarli S.A., Qarayev I.J., Novruzov E.H., Nabizade R.Z.
Azerbaijan Medical University, Department of Neurosurgery, Baku, Azerbaijan

The history of discectomy at the cervical level of a backbone has rather recent term. High mobility of this level, and also heavy gradient of a difference concerning the sizes of bodies of vertebrae and intervertebral space induced neurosurgeons to padding fixing of vertebrae of a neck during operation. The purpose of this work is to give the characteristic and to prove use of padding methods of fixing at a discogenic compression of nervous elements of cervical level of a spine. In the modern spinal neurosurgery broad application, when carrying out operations for hernias of intervertebral disks of cervical level of a spine, received placement using of cages Besides, anterior plates and back fixing of structures of spine are used. The parts of the fixing system made from a titanium, differ in the reliability in resistance to corrosion, not ability to formation of artefacts at CT and MPI inspection.
Keywords: vertebral column, cervical level, disk hernia, spondylodesis.

Redaksiyaya daxil olub: 12.11.2016
Çapa tövsiyə olunub: 26.11.2016
Rəyçi: dos. Xəlilzadə R.S.